Interferón y Biotecnología, Vol. 6, No. 1, 57-61 (1989)

Efecto del factor de crecimiento epidérmico humano recombinante sobre úlceras cutáneas: reporte preliminar

M. DEL C. BARROSO, R. FONSECA, J. ALERT, S. ALSINA, E. VÁZQUEZ, J. LOMBARDERO y R. PÉREZ

Instituto Nacional de Oncología y Radiobiología, MINSAP, 29 y E, Vedado, La Habana 4, Cuba.

Recibido en noviembre de 1988
Aprobado en diciembre de 1988

RESUMEN

Las úlceras cutáneas producidas por las radiaciones ionizantes o por extravasación de citostáticos, son una complicación frecuente en el tratamiento de los pacientes con neoplasias malignas. Estas lesiones son frecuentemente difíciles de tratar e introducen morbilidad adicional y deterioro de la calidad de vida. En este trabajo presentamos las primeras evidencias clínicas del efecto cicatrizante del factor de crecimiento epidérmico en úlceras cutáneas. Se trataron ocho pacientes (dos con úlceras radiógenas, cinco con úlceras por extravasación de citostáticos y uno con úlcera varicosa) mediante aplicación tópica dos veces al día, de una crema de factor de crecimiento epidérmico (EGF, 10μg/g en crema de sulfadiazina de plata al 1 %). Los dos pacientes con úlcera radiógena de larga evolución cicatrizaron 100 % y 70 % respectivamente. Igualmente, tres pacientes con úlceras por extravasación de epiadriamicina y mostaza nitrogenada tuvieron una respuesta parcial. En otros dos pacientes se pudo detectar precozmente la ulceración por extravasación de vincristina y en estos se logró una re-epitelización completa. La paciente tratada de úlcera varicosa crónica también logró una cicatrización completa en tres meses de tratamiento.

Estos resultados constituyen el primer reporte de tratamiento de las úlceras cutáneas en pacientes oncológicos, empleando el factor de crecimiento epidérmico. Esta nueva modalidad puede tener importancia práctica en el tratamiento de tales complicaciones.

SUMMARY

Cutaneous ulcers caused by radiotherapy of extravascular citostatics are a frequent complication in cancer treatment; they are difficult to cure, introduce additional morbility, and impair quality of life. In this paper we show evidence about the effect of epidermal growth factor (EGF) used topically on these ulcers. Eight patients were treated, suffering two from radiogenic ulcers five from ulcers due to extravascular citostatics and one from a varicose ulcers. They received an EGF crema (EGF 10μg/g in 1 % silver sulfadiazine) twice a day on the ulcer. The two patients with radiogenic ulcers improved 100 % and 70 % respectively. Three patients with ulcers caused by extravascular epirubicin and nitrogen mustard also had a partial response. In other two patients the extravascular leakage of vincristin was detected early and then a complete re-epithelization was achieved. The patient suffering from a varicose ulcer also achieved a complete cicatrization after three months of treatment. These results are the first report of the treatment of cutaneous ulcers using EGF. This new modality of supportive treatment in cancer patients can be very important in the management of skin complications.

Copyright © 1989, Sociedad Iberolatinoamericana para Investigaciones sobre Interferón
Publicado por el Palacio de las Convenciones, La Habana, Cuba

INTRODUCCION

En los últimos años se han venido acumulando muchas evidencias experimentales acerca de que el factor de crecimiento epidérmico (EGF) puede estimular el proceso de reparación de heridas (Franklin y Lynch, 1979; Niall *et al.*, 1982; Artuson, 1984; Buckley *et al.*, 1985; Brown *et al.*, 1986). Este efecto cicatrizante se debe a su efecto mitogénico sobre células fibroblásticas y epiteliales (Carpenter y Cohen, 1981). Sin embargo, no existen prácticamente datos en la literatura sobre las aplicaciones clínicas de esta mólecula en los procesos de cicatrización.

Los pacientes oncológicos presentan con cierta frecuencia úlceras por radiaciones y por extravasación de citostáticos, como complicaciones del tratamiento oncoespecífico.

Estas úlceras se hacen crónicas, de una evolución tórpida y recidivante, lo que ocasiona múltiples molestias a los pacientes y en ocasiones compromete su salud.

El objetivo de este ensayo piloto fue el de evaluar el efecto terapéutico cicatrizante de la aplicación tópica del EGFh recombinante en úlceras cutáneas de pacientes oncológicos. Los resultados preliminares obtenidos son prometedores.

MATERIALES Y METODOS

Material

El factor de crecimiento epidérmico humano (EGFh) recombinante fue suministrado por el Centro de Ingeniería Genética y Biotecnología de La Habana. La forma terapéutica utilizada fue una crema de sulfadiazina de plata al 1 % que contenía 10μg de EGF por cada gramo de pomada.

Esquema de tratamiento

Aplicación tópica de una capa fina de la crema sobre la lesión, dos veces al día.

Pacientes

Se incluyeron ocho pacientes en este estudio: dos con úlceras radiógenas, cinco pacientes con episodios de extravasación de citostáticos y un paciente con una úlcera varicosa.

Criterios de evaluación

Respuesta clínica objetiva en términos de remisión completa, remisión parcial, estabilización y progresión.

RESULTADOS Y DISCUSION

Los principales resultados obtenidos se resumen en la tabla 1. Uno de los pacientes poseía una úlcera radiógena instalada cinco años atrás, como consecuencia del tratamiento radiante con cobalto 60 (figura 1A); después del tratamiento tópico con EGFh recombinante la lesión cicatrizó totalmente (figura 1A'). El otro paciente con úlcera radiógena tuvo una evolución de diez años post-irradiación antes de la instalación de la lesión, lográndose el 70 % de curación de la lesión al cabo de los cinco meses de tratamiento.

Dos pacientes con úlceras por extravasación de epiadriamicina y un paciente con una úlcera por extravasación de mostaza nitrogenada, fueron incluidos en el estudio. En los tres casos la lesión se encontraba completamente instalada al inicio del tratamiento. Después de más de dos meses de tratamiento con EGFh recombinante se obtuvo una

remisión parcial en todos los casos, independientemente del citostático causante de la lesión y del tiempo de evolución de la úlcera instalada. En la figura 1B se muestra una úlcera por extravasación de epiadriamicina al inicio del tratamiento y en la figura 1B' la misma lesión después de tres meses de tratamiento tópico con EGFh recombinante, en la que se obtuvo el 80 % de cicatrización.

En todos estos pacientes de úlceras por radiaciones y por extravasación de citostáticos se logró el alivio rápido del dolor. De acuerdo con el control histórico, estas úlceras tienen una evolución tórpida y devienen crónicas por la no eficacia de los tratamientos convencionales. A pesar de que cuatro de estos pacientes se encuentran aún sometidos a tratamiento, la aplicación tópica de EGF tiene un efecto cicatrizante en estas lesiones.

Sin embargo, en dos pacientes con accidentes de extravasación de citostáticos en que se efectuó un tratamiento precoz de la lesión, se obtuvieron remisiones completas (tabla 1). En uno de estos pacientes, que sufría una irritación química por extravasación de epiadriamicina, después de dos semanas de tratamiento, se obtuvo re-epitelización de la lesión. El otro paciente presentaba una úlcera superficial por extravasación de vincristina y luego de cuatro semanas de tratamiento se obtuvo igualmente la cicatrización funcional de la lesión.

Tabla 1

TRATAMIENTO DE ULCERAS CUTANEAS CON EGFh RECOMBINANTE

Paciente	*Edad (años)*	*Tipo de lesión*	*Tiempo de evolución antes del tratamiento*	Tiempo de tratamiento	*Respuesta*	*Observaciones*
1	52	Radionecrosis	5 años	3 meses	Remisión completa	
2	60	Radionecrosis	1 mes	5 meses	Remisión parcial	Hace 10 años terminó tratamiento radiante. Se mantiene con tratamiento.
3	47	Ulcera por extravasación	2 semanas	3 meses	Remisión parcial	Extravasación de mostaza nitrogenada. Se mantiene con tratamiento.
4	53	Irritación química por extravasación	2 días	2 semanas	Remisión completa	Extravasación de epiadriamicina.
5	58	Ulcera superficial por extravasación	11 días	4 semanas	Remisión completa	Extravasación de vincristina. Se mantiene con tratamiento.
6	38	Ulcera por extravasación	5 meses	2 meses	Remisión parcial	Extravasación de epiadriamicina. Se mantiene con tratamiento.
7	50	Ulcera por extravasación	1 mes	3 meses	Remisión parcial	Extravasación de epiadriamicina. Se mantiene con tratamiento.
8	87	Ulcera varicosa	6 años	2 semanas	Remisión completa	

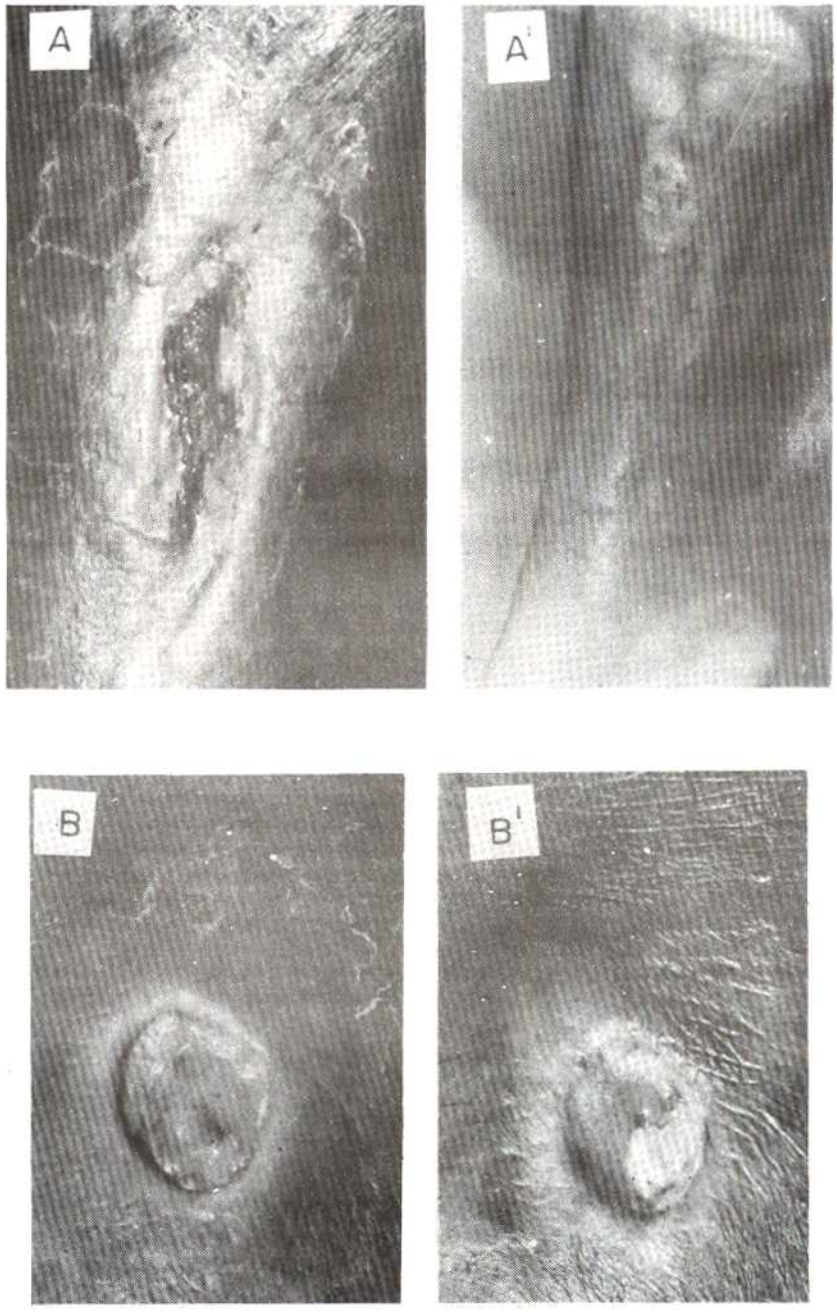

FIG. 1. A: Paciente con úlcera radiógena antes de comenzar tratamiento tópico con EGF humano recombinante.
A': La misma lesión, después del tratamiento.
B: Paciente con úlcera por extravasación de epiadriamicina, antes de comenzar el tratamiento.
B': La misma lesión, después de tres meses de tratamiento.

Estos resultados sugieren que el proceso normal de ulceración que sigue a la irritación química local, producida por la extravasación de drogas antitumorales, se interrumpe por el tratamiento precoz con EGFh recombinante. Esto pudiera ser a causa del efecto regenerador del EGF sobre el epitelio basal proliferante (Gospodarowicz, 1981 y 1983), por lo que, al parecer, produce una cicatrización más rápida y funcional. Por el contrario, en el caso de las úlceras instaladas en que existe daño subcutáneo, el proceso de cicatrización es el producto de una reacción estromal.

Resultados similares se han encontrado en piel sometida a irradiación superficial. El tratamiento tópico con EGFh recombinante tiene un efecto radioprotector, previniendo la aparición de radiodermitis, posiblemente también a través del efecto regenerador del epitelio basal proliferante.

Por último, una paciente de edad avanzada que presentaba una úlcera varicosa crónica, fue incluida también en el estudio. Después de dos semanas de tratamiento se obtuvo una remisión completa.

Estos resultados evidencian la posible utilidad práctica del EGFh recombinante en el tratamiento de úlceras crónicas, así como en el tratamiento precoz de las lesiones producidas por extravasación de citostáticos.

REFERENCIAS

ARTUSON, G. (1984). *Epidermal growth factor of corneal wounds, epidermal wounds and partial-thickness scalds.* Scand. J. Plast. Reconstr. Surg. **18**: 33-37.

BROWN, G.; L. CURTSINGER; J.R. BRIGHTWELL; D.M. ACKERMAN; G.R. TOBIN; H.C. POLK; C.G. NASCIMENTO; P. VALENZUELA y G. SCHULTZ (1986). *Enhancement of epidermal regeneration by biosynthetic epidermal growth factor.* J. Exp. Med. **163**: 1319-1324.

BUCKLEY, A.; J.M. DAVIDSON; C.D. KAMERATH; T.B. WOLT y S.C. WOODWARD (1985). *Sustained release of epidermal growth factor accelerates wound repair.* Proc. Natl. Acad. Sci. USA **82**: 7340-7343.

CARPENTER, G. y S. COHEN (1981). "EGF-receptor interactions and the stimulation of cell growth", en: *Receptor Regulation (series B).* Vol. 13, Lefkowitz., Ed., Chapman and Hall, p.41.

FRANKLIN, D.J. y J.B. LYNCH (1979). *Effects of topical applications of epidermal growth factor on wound healing.* Plastic and Preconstructive Surgery **64**: 766-770.

GOSPODAROWICZ, D. (1981). *Epidermal and nerve growth factors in mammalian development.* Ann. Rev. Physiol. **43**: 251-263.

GOSPODAROWICZ, D. (1983). *Growth factors and their action* in vivo *and* in vitro. Pathology **14**: 201-233.

NIALL, M.; G.B. RYAN y B.M. O'BRIEN (1982). *The effect of epidermal growth factor on wound healing in mice.* Journal of Surgical Research **33**: 164-169.